



# Punción y esclerosis de quistes renales simples



Perdigón-Castañeda GM<sup>1</sup>, Escobar-Hernández N<sup>2</sup>, Pacheco-Gambler C<sup>3</sup>, Ochoa-García A<sup>4</sup>

## Resumen

**OBJETIVO:** evaluar la eficacia y las complicaciones del tratamiento de quistes renales mediante punción percutánea guiada por tomografía y esclerosis con lipiodol intraquístico.

**INTRODUCCIÓN:** las nuevas tecnologías permiten realizar procedimientos quirúrgicos de mínima invasión con más seguridad que la cirugía convencional, de ahí la necesidad de una adecuada indicación del procedimiento y selección de los pacientes. Los quistes renales simples son muy comunes y generalmente asintomáticos. Cuando provocan dolor, obstrucción de los sistemas colectores, hipertensión arterial de difícil control, infección o hemorragia, precisan tratamiento. El tratamiento está dirigido a disminuir el efecto de masa por medio del drenaje de la colección y el uso de agentes esclerosantes. Generalmente los esclerosantes se usan en sesiones múltiples en un solo día o en días sucesivos y los resultados son altamente efectivos. Las contraindicaciones de la punción y esclerosis incluyen alteraciones de la coagulación y quistes pequeños de localización hilar pues podría producirse una lesión vascular durante la punción. El lipiodol ultrafluido es un agente esclerosante compuesto por ésteres etílicos de ácidos grasos yodados con concentraciones de yodo de 48%.

**MATERIAL Y MÉTODOS:** estudio observacional de 6 pacientes atendidos en el Servicio de Radiología e Imagen del Hospital General Dr. Manuel Gea González con diagnóstico clínico, por ultrasonido y tomografía, de quistes renales simples tipos I y II de acuerdo con la clasificación de Bosniak. La indicación de punción percutánea guiada por tomografía y esclerosis con lipiodol ultrafluido de Guerber fue el dolor debido al crecimiento de los quistes y su efecto de masa. Tres pacientes fueron hombres y tres mujeres con edades de entre 30 y 60 años.

**RESULTADOS:** a todos los pacientes fue posible realizarles la escleroterapia con lipiodol intraquístico obteniendo disminución del tamaño mayor a 80%; no se reportaron complicaciones a corto ni a mediano plazos (en el control de 6 meses posterior al procedimiento). Todos los pacientes refirieron dolor mínimo durante las primeras 8 horas posteriores a la intervención pero no requirieron analgésico.

**PALABRAS CLAVE:** quistes, punción, esclerosis, lipiodol.

<sup>1</sup>Médico Adscrito del Servicio de Radiología e Imagen del Hospital General Dr. Manuel Gea González, responsable del área de Radiología Intervencionista.

<sup>2</sup>Jefa de División de Radiología e imagen del Hospital General Dr. Manuel Gea González.

<sup>3</sup>Jefe del departamento de Urología del Hospital General Dr. Manuel Gea González.

<sup>4</sup>Médico residente de Imagenología Diagnóstica y terapéutica de cuarto año del Hospital General Dr. Manuel Gea González.

Hospital General Dr. Manuel Gea González. Calzada de Tlalpan No. 4800, Col. Toriello Guerra, 14000, Ciudad de México.

Recibido: 27 de enero 2016

Aceptado: 6 de febrero 2016

## Correspondencia

Gerardo Martín Perdigón Castañeda  
perdigonrx@yahoo.com.mx

## Este artículo debe citarse como

Perdigón-Castañeda GM, Escobar-Hernández N, Pacheco-Gambler C, Ochoa-García A. Punción y esclerosis de quistes renales simples. Anales de Radiología México 2016;15(1):9-13.

Anales de Radiología México 2016 Jan;15(1):10-13.



## Puncture and sclerosis of simple renal cysts

Perdigón-Castañeda GM<sup>1</sup>, Escobar-Hernández N<sup>2</sup>, Pacheco-Gambler C<sup>3</sup>, Ochoa-García A<sup>4</sup>

### Abstract

**OBJECTIVE:** evaluate the efficacy and complications of treatment of renal cysts by percutaneous puncture guided by tomography and sclerosis with intracystic lipiodol.

**INTRODUCTION:** new technologies make it possible to perform minimally invasive surgical procedures more safely than conventional surgery, and in turn create the need for proper indication of procedure and patient selection. Simple renal cysts are very common and usually asymptomatic. When they cause pain, blockage of collecting systems, hard-to-control high blood pressure, infection, or bleeding, they require treatment. Treatment focuses on reducing mass effect by draining the collection and use of sclerosing agents. Usually, sclerosing agents are used in multiple sessions in a single day or on successive days and the results are highly effective. Contraindications for puncture and sclerosis include clotting disorders and small cysts with hilar localization; due to the risk of vascular lesion during puncture. Lipiodol ultra-fluid is a sclerosing agent made up of ethyl esters of iodized fatty acids with iodine concentrations of 48%.

**MATERIAL AND METHODS:** an observational study of 6 patients attended in the Hospital General Dr. Manuel Gea Gonzalez Radiology and Imaging Service with clinical diagnosis, by ultrasound and tomography, of type I and II simple renal cysts based on Bosniak's classification. The indication for percutaneous puncture guided by tomography and sclerosis with Guerbet Lipiodol Ultra-Fluid was pain due to growth of cysts and their mass effect. Three patients were men and three were women, with ages between 30 and 60 years.

**RESULTS:** all the patients were able to undergo sclerotherapy with intracystic lipiodol, achieving more than 80% reduction in size; no short- or medium-term complications were reported (in a control 6 months after the procedure). All the patients reported minimal pain in the first 8 hours following the intervention but did not require analgesics.

**KEY WORDS:** cysts; puncture; sclerosis; lipiodol

<sup>1</sup>Médico Adscrito del Servicio de Radiología e Imagen del Hospital General Dr. Manuel Gea González, responsable del área de Radiología Intervencionista.

<sup>2</sup>Jefa de División de Radiología e imagen del Hospital General Dr. Manuel Gea González.

<sup>3</sup>Jefe del departamento de Urología del Hospital General Dr. Manuel Gea González.

<sup>4</sup>Médico residente de Imagenología Diagnóstica y terapéutica de cuarto año del Hospital General Dr. Manuel Gea González. Hospital General Dr. Manuel Gea González. Calzada de Tlalpan No. 4800, Col. Toriello Guerra, 14000, Ciudad de México.

### Correspondence

Gerardo Martín Perdigón Castañeda  
perdigonrx@yahoo.com.mx

## INTRODUCCIÓN

Actualmente las nuevas tecnologías permiten realizar procedimientos quirúrgicos de mínima

invasión con más seguridad que la cirugía convencional; sin embargo, los pacientes sometidos a procedimientos intervencionistas también corren el riesgo de sufrir complicaciones. De ahí



la necesidad de una adecuada indicación del procedimiento y de la selección de los pacientes.

Los quistes renales simples, también llamados serosos, son muy comunes y generalmente asintomáticos. Cuando provocan dolor lumbar (nefralgia), obstrucción de los sistemas colectores, hipertensión arterial de difícil control, infección o hemorragia, precisan tratamiento.

Los quistes, en su mayoría, son lesiones de origen congénito que contienen líquido producido por un epitelio secretor que recubre una cápsula. Existen enfermedades poliquísticas hereditarias que comprometen al riñón. Los quistes se drenan cuando causan dolor por crecimiento produciendo efecto de masa, compresión o cuando se infectan. La aspiración o drenaje de quistes estériles causa alivio transitorio. Estos quistes recurren sistemáticamente si simplemente son evacuados porque las células secretoras que los originan continúan secretando líquido de forma similar a los linfocelos e hidroceles. La terapia está dirigida a disminuir el efecto de masa por medio del drenaje de la colección y de la esclerosis utilizando agentes esclerosantes. Generalmente los esclerosantes se usan en sesiones múltiples en un solo día o en días sucesivos y los resultados son altamente efectivos. Muchas veces persisten pequeñas colecciones asintomáticas sin consecuencias clínicas; estas colecciones residuales no deben tratarse.<sup>1</sup>

Las contraindicaciones de la punción y esclerosis incluyen alteraciones de la coagulación y los quistes pequeños de localización hilar, ya que podría producirse una lesión vascular durante la punción. Los quistes en la enfermedad poliquística renal autodominante raramente se punzan, dado que es difícil localizar un quiste específico o que pueda conseguirse una verdadera compresión.

El lipiodol ultrafluido es un agente esclerosante compuesto por ésteres etílicos de ácidos

grasos yodados con concentraciones de yodo de 48%.<sup>2-5</sup>

## MATERIAL Y MÉTODOS

Este es el reporte preliminar de 6 pacientes con diagnóstico clínico, por ultrasonido y por tomografía, de quistes renales simples tipos I y II de acuerdo a la clasificación de Bosniak (Cuadro 1).<sup>5</sup> La indicación del procedimiento fue la presencia de dolor debido al crecimiento importante de los quistes que produjeron efecto de masa. Los pacientes incluidos se trataron con punción y esclerosis con lipiodol ultrafluido de Guerber. Tres pacientes fueron hombres y 3 mujeres con edades de 30 a 60 años.

Todos los procedimientos fueron realizados en el Servicio de Radiología e Imagen del Hospital General Dr. Manuel Gea González. Las punciones fueron dirigidas con tomografía computada marca Siemens de 64 cortes. Se realizó una preparación preoperatoria de los pacientes con 240 mg de tobramicina intravenosa o 1 g de ceftriaxona intramuscular. Se realizaron con técnica percutánea,<sup>3</sup> con los pacientes en posición de decúbito prono o decúbito supino, sobre la línea axilar media con marcaje metálico de acuerdo con el sitio de punción. Se aplicó anestesia local con 20 mL de xilocaína simple a 1%, desde la piel hasta el riñón, y posteriormente se realizó la punción del quiste con aguja de chiba del número de 18 G y se procedió al vaciamiento de las colecciones en un 80%. Enseguida se aplicó lipiodol ultrafluido previamente entibiado a una temperatura de 36°C para facilitar su paso (Figura 1). Los controles posteriores de los procedimientos se realizaron al mes, a los 6 meses y al año.

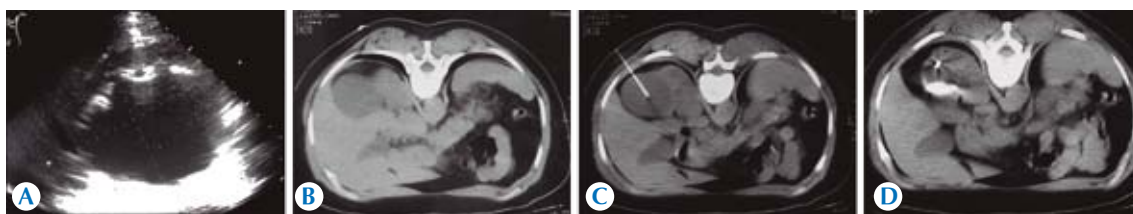
## RESULTADOS

A los 6 pacientes fue posible realizarles la escleroterapia con lipiodol intraquístico obteniendo

**Cuadro 1.** Clasificación de Bosniak de los quistes renales

Lesión de tipo Bosniak	Pared	Tabique	Calcificaciones	Hiperdensidad	Riesgo de cáncer
I	Fina	No	No	No	0%
II	Fina	Fino	Centrales	No realza	14%
III	Perceptible	Grueso	Gruesas	Realce periférico	25 y 59%
IV	Engrosada	Grueso	Gruesas	Realce de la lesión	95%

La clasificación de Bosniak se desarrolló para evaluar las lesiones quísticas renales mediante tomografía de modo que los criterios no son exactamente aplicables a la ecografía o la resonancia magnética.



**Figura 1.** A) Imagen por ultrasonido que muestra masa hipoeoica con pared delgada y reforzamiento posterior en riñón derecho, compatible con quiste no septado. B) Imagen por tomografía simple con lesión quística no septada tipo I de Bosniak. Se muestra marcaje metálico para dirigir la punción. C) Paso de aguja chiba 18 G a través del quiste. D) Vaciamiento parcial del contenido quístico con aplicación posterior de lipiodol. Obsérvese este material dentro del quiste.

disminución del tamaño mayor a 80% en todos los casos; sin identificarse complicaciones a corto o mediano plazos en el control de 6 meses posterior al procedimiento. Todos los pacientes refirieron dolor mínimo durante las primeras 8 horas posteriores al procedimiento, el cual no requirió de tratamiento con analgésico.

## DISCUSIÓN

De acuerdo con la literatura internacional, drenaje percutáneo y esclerosis son procedimientos de elección en quistes renales tipos I y II de la clasificación de Bosniak que produzcan dolor por su tamaño. En una serie de 54 pacientes presentada en el XXVI Congreso Nacional de Urología, en Málaga en 2011, el doctor Valsero Herguedas y su grupo del Hospital Clínico Universitario de Valladolid, España,<sup>4,8</sup> valoraron la eficacia, tolerancia y complicaciones del tratamiento de los quistes renales mediante punción percutánea y esclero-

sis con alcohol yodado; efectuaron seguimiento radiológico a los 12 meses de las punciones. Dos pacientes requirieron una segunda dosis y en 5 pacientes no se consiguió la esclerosis debido a comunicación con la vía urinaria. La estancia hospitalaria fue de 2 días. Todos los pacientes tuvieron buena tolerancia al procedimiento ya que el dolor fue soportable no precisando analgesia. En nuestros casos sometidos a punción y esclerosis con lipiodol ultrafluido no se presentaron complicaciones, el tiempo de hospitalización fue de un día y dos pacientes requirieron la administración de analgésicos por presentar dolor en el sitio de la punción.

## CONCLUSIÓN

Aunque nuestra serie de pacientes es pequeña y es necesario realizar más procedimientos, consideramos que la punción, drenaje percutáneo y esclerosis con lipiodol ultrafluido de los quistes



renales, dirigidos por tomografía computada, es un procedimiento seguro y eficaz para el tratamiento de quistes renales sintomáticos, de bajo costo, corto tiempo de hospitalización, con buenos resultados y mínimas complicaciones a corto, mediano y largo plazos.

## REFERENCIAS

1. Carreira Villamor JM, Maynar Moliner M. Diagnóstico y Terapéutica Endoluminal. Radiología Intervencionista. Editorial Masson 2002:704-717.
2. Uflacker R, Wholey MH. Interventional Radiology. McGraw-Hill Ed 1991:24-25.
3. Lambiase RE, Deyoe L,, Cronan JJ, Dorman GS. Percutaneous of 335 consecutive abscesses: results of primary drainage with 1 year follow-up. Radiology 1992;184:167-179.
4. Falci-Junior R et al. Treatment of simple renal cysts with single session percutaneous ethanol sclerotherapy without drainage of the sclerosing agent. J Endural 2005;19:834-8.
5. Bosniak MA. The current radiological approach to renal cysts. Radiology 1986;158(1):1-10.
6. Moshen T et al. Treatment of symptomatic simple renal cysts by percutaneous aspiration and ethanol sclerotherapy. BJU Int 2005;19:1369-72.
7. Peyromre M et al. Sclerotherapy of a giant renal cyst with povidone-iodine. J Urol 2002;168:2525.
8. Valsero Herguedas ME, Pascual Samaniego M, Bedate Núñez M, Trueba Arguiñarena J, Martín Martín S, Fernández del Busto E. Hospital Clínico Universitario de Valladolid, España. Comunicación oral en el XXVI Congreso Nacional de Urología. Málaga. Junio de 2001.